FACULTE DE MEDECINE
PARIS-OUEST
UNIVERSITE PARIS V

ANNEE 1971

THESE

N°

POUR LE

DOCTORAT EN MEDECINE

(Diplôme d'Etat)

PAR

Yves BOULAN

Né le 20 Août 1934 à PARIS XIIe

PRESENTEE ET SOUTENUE PUBLIQUEMENT LE : . . . . . .

A PROPOS D'UN CAS

DE

DYSTROPHIE THORACIQUE ASPHYXIANTE

Président : Mr. M. AUSSANNAIRE, Professeur

EDITIONS MEDICALES ET UNIVERSITAIRES

40, rue Pascal - PARIS XIIIe

FACULTE DE MEDECINE
PARIS-OUEST
UNIVERSITE PARIS V

ANNEE 1971

THESE

N°

POUR LE

DOCTORAT EN MEDECINE

(Diplôme d'Etat)

PAR

Yves BOULAN

Né le 20 Août 1934 à PARIS XIIe

PRESENTEE ET SOUTENUE PUBLIQUEMENT LE : . . . . . .

A PROPOS D'UN CAS

DE

DYSTROPHIE THORACIQUE ASPHYXIANTE

Président : Mr. M. AUSSANNAIRE, Professeur

EDITIONS MEDICALES  ET UNIVERSITAIRES

40, rue Pascal - PARIS XIIIe

UNIV.
LEIDEN
BIBL.

- A mes Parents.

En remerciement de leur longue patience et de leurs sacrifices.

- A mes Filleuls et à leurs Parents.

En témoignage d'affection.

- A toute ma Famille.

- A tous mes Amis.

A Monsieur le Professeur M. AUSSANNAIRE.

Médecin des Hôpitaux de Paris.

Qui me fait le très grand honneur d'accepter la présidence de cette thèse.

En témoignage de gratitude et de profond respect.

Digitized by the Internet Archive
in 2026

https://archive.org/details/IA41552011_0001

A Monsieur le Professeur A. DJOURNO.

Membre de l'Académie de Médecine.

En témoignage de mon respectueux attachement.

A Monsieur le Docteur P. GRENET.

Médecin des Hôpitaux de Paris.

et à son Assistant, Monsieur le Professeur Agrégé J.P. GALLET.

Qui ont bien voulu me guider dans l'élaboration de cette thèse.

En témoignage de toute ma gratitude.

A tous mes Professeurs de la Faculté de Médecine de Paris.

Pour l'enseignement qu'ils m'ont prodigué.

- A monsieur le Docteur R. COUDER.

A.I.H.P.

Médecin du Centre Hospitalier d'Alençon.

En témoignage de respectueuse reconnaissance pour son enseignement clinique.

- A Monsieur le Docteur J.C. LANGE.

A.I.H.P.

Assistant du Centre Hospitalier d'Alençon.

En remerciement de m'avoir donné l'idée de cette thèse et de m'avoir inculqué les principes de la pathologie infantile.

- A Messieurs les Médecins-Chefs et Assistants du Centre Hospitalier d'Alençon.

Qui surent me transmettre le goût de l'observation clinique.

INTRODUCTION

La dystrophie thoracique asphyxiante (D.T.A.) a été décrite par M. JEUNE et Collaborateurs le 13.12.1953 à la Réunion Lyonnaise de Pédiatrie; cette chondrodystrophie génotypique, caractérisée par un rétrécissement marqué de la cage thoracique qui altère gravement la mécanique respiratoire, est de pronostic sévère puisqu'on ne trouve que 21 survies sur les 50 cas que nous colligeons.

L'atteinte chondrodystrophique du thorax atteint aussi les membres et le bassin mais épargne presque toujours le crâne et le rachis.

Nous avons pu suivre un tel cas dans le Service du Docteur R. COUDER, au Centre Hospitalier d'ALENCON (61) et avoir accès au dossier d'hospitalisation dans le Service du Docteur P. GRENET à l'Hôpital HEROLD, à Paris.

Il s'agit d'une forme majeure, survivante à l'âge de 14 mois, bien que présentant une hypotrophie extrême; de plus, elle présente des anomalies oculaires bilatérales, ainsi qu'une hypotonie extrême et une atteinte du crâne qui en font sa singularité.

HISTORIQUE

JEUNE, dans ses 2 publications de 1954 et 1955, présentait 2 observations d'une fille de 13 mois et de son frère de 2 mois, nés de parents non consanguins dans des circonstances normales, avec un poids respectif de 3,400 kg et 3,550 kg.

Françoise L..., premier cas de JEUNE, fut adressée pour bronchoalvéolite aiguë à 13 mois et décéda à 18 mois; son frère Patrick présenta le même tableau à 2 mois et mourut à 8 mois.

Dès ces deux cas, la symptomatologie apparaît faite d'une respiration purement abdominale avec immobilité costale et infections broncho-pulmonaires fréquentes entraînant dyspnée, cyanose et issue fatale.

Le syndrome associe des anomalies morphologiques et radiologiques diffuses frappant le thorax, les membres, la ceinture scapulaire et le bassin; aucune autre lésion congénitale cardiaque ou ectodermique n'est relevée; les autopsies ne peuvent être réalisées.

JEUNE note une néphrite passagère; par la suite, les auteurs anglo-saxons et en particulier HERDMAN et LANGER trouveront des atteintes rénales.

Dans sa 2è observation, JEUNE note des traits supplémentaires qui ne sont pas repris par les divers auteurs mais que nous avons observés de façon très nette dans notre propre observation:

1°) Dolicho-céphalie manifeste : le crâne paraît avoir été serré latéralement dans un étau; le massif facial participe à cet allongement dans le sens antéro-postérieur.

2°) Dystrophie musculaire : tête complètement ballante, atrophie des muscles de la nuque et du cou.

Les cas suivants ceux de JEUNE sont d'évolution fatale jusqu'au 2è cas de NEIMANN en 1963.

Dès les premiers cas, on note l'atteinte familiale chez des enfants issus de parents indemnes.

Cependant, des variations apparaissent et des formes dites "mineures" sont rapportées, parfois identifiées tardivement chez des frères ou soeurs à l'occasion d'un cas "majeur" et, en 1967, les américains HANISSIAN, RIGGS et THOMAS proposent même de changer le terme de D.T.A. en celui de Dystrophie Thoracique Infantile car les cas d'évolution favorable sont alors bien connus.

Aucun syndrôme biologique spécifique n'a pu être décelé. Les rares constatations anatomo-pathologiques sont dissemblables.

HANISSIAN, en 1967, a voulu établir des rapports étroits entre la D.T.A. et le syndrome d'ELLIS et VAN CREVELD; MAROTEAUX, en 1968, pense que "malgré leur analogie, il s'agit probablement d'affections distinctes dont l'évolution radiologique est peu différente et qui sont dues à des gènes dont l'action est très voisine".

Cependant, en 1969, J. SENECAL et Collaborateurs posent le problème de l'association de ces 2 entités chez un même malade.

En ce qui concerne la thérapeutique, deux essais de cure chirurgicale ont été tentés en 1960 (2è cas de BEIKE et FENDEL) et en 1965 (DURAND) mais l'issue fatale n'a pas été évitée.

II - OBSERVATION

A - ANTECEDENTS FAMILIAUX

Annie P... est née le I8.11.I969 à la maternité du Centre Hospitalier d'ALENCON; son père, âgé de 33 ans et sa mère, âgée de 36 ans, sont bien portants et non-consanguins. (tous deux sont RHESUS (-)).

Elle est le 3è enfant de cette famille : l'aîné, Alain, né en I958, présente des crises d'asthme et d'eczéma ainsi qu'une déformation thoracique avec creux sternal après avoir été rachitique mais on ne trouve pas chez lui les signes radiologiques de la D.T.A.

Un 2è frère, Serge, est né en I96I avant terme, il est bien portant.

On ne trouve pas d'antécédent notable dans la famille : la mère a 2 frères bien portants ainsi que leurs 2 filles. Le père a 2 frères bien portants, ainsi que leurs 5 enfants. Signalons cependant une soeur de la mère, décédée à l'âge de 8 mois, en I938, de coqueluche.

B - LA GROSSESSE

Elle a été surveillée et ne montre rien d'anormal qu'une colibacillose et l'ablation d'une glande de BARTHOLIN au terme de 5 mois.

Signalons qu'un élève de la mère, qui est institutrice, a présenté la rubéole durant la grossesse.

C - ACCOUCHEMENT

Rien n'est à signaler si ce n'est une naissance avant terme de 15 jours. Poids de naissance : 3,560 kg, cri immédiat, A.P.G.A.R. 10, pas de cyanose, aspiration systématique, liquide amniotique normal.

Taille : 49 cm, périmètre crânien : 34 cm, le périmètre thoracique n'est malheureusement pas connu.

Dès le premier jour, on note une respiration ronflante et dès le deuxième jour débute l'anorexie.

D - 1ère HOSPITALISATION en pédiatrie du 21.11.1969 au 3.12.1969 :

Annie est hospitalisée dès l'âge de 3 jours pour vomissements des biberons, polypnée et tirage sous-sternal; on a alors l'oeil attiré par le visage bouffi et des plis palmaires bilatéraux suspects faisant évoquer le diagnostic de myxoedème, de plus l'enfant présente des accès d'hypothermie, fièvre dans la même journée, qui se poursuivront encore actuellement; elle sort le 3.12.1969 pesant 3,100 kg et acceptant un régime de 6 x 80 cc.

E - 2è HOSPITALISATION du 10. au 20.12.1969

Hospitalisée pour diarrhée, Annie sort 10 jours plus tard pesant 3,4 kg et acceptant 6 x 100 cc; cependant elle reste à un régime de carottes; est souvent enrhumée, et conserve une respiration sifflante selon les parents.

F - 3è HOSPITALISATION du 27.2. au 30.2.1970

Réhospitalisée pour broncho-alvéolite sévère avec accès de dyspnée, l'enfant pèse alors 4,6 kg. On apprend que depuis plusieurs semaines les ingestions de biberons sont suivies de toux, d'encombrement respiratoire et d'accès de cyanose de même que lorsque la maman remue l'enfant ou lui met des gouttes dans le nez; cette cyanose, d'abord passagère péri-buccale, s'étend rapidement à la face et aux ongles.

L'enfant ne suit pas des yeux, n'a pas de sourire dirigé, ne tient pas sa tête et la maman la trouve très en retard sur ses deux autres enfants;

surtout, elle ne fait pas de progrès depuis 2 mois, sans qu'il y ait eu de cassure nette.

A l'entrée, l'état est très altéré : râles sibilants dans les 2 champs, tachycardie à 160/mn, avec polypnée à 60/mn, tirage sous-costal important, la respiration est essentiellement abdominale et on peut parler d'"aspect en ventre de lapin".

L'aspect de l'enfant est tout à fait anormal : le thorax immobile, étroit, rétréci dans le sens transversal avec projection du sternum en avant, coup de hache sous-mammaire bilatéral et évasement de la partie inférieure "en crinoline". On palpe, sur la ligne axillaire moyenne, les jonctions chondrocostales comme un chapelet.

L'abdomen est souple, globuleux sans hépatomégalie.

Les membres sont aussi dysmorphiques car les 2 segments proximaux sont très courts et les segments distaux normaux.

Les mains sont en battoir, très courtes avec les 3 doigts médians de longueur à peu près égale et pli palmaire médian bilatéral.

On ne note pas d'ébauche surnuméraire.

L'enfant est blond cendré; elle présente une dolicho-céphalie manifeste comme si le crâne avait été serré dans un étau latéralement. Les oreilles sont étroites et allongées, mal ourlées avec une petite excavation du lobe bilatérale.

Les yeux sont bleux, et présentent un nystagmus permanent oblique en haut et à gauche; l'enfant ne semble pas voir, ne suit pas des yeux mais les réflexes photo-moteurs sont présents; elle est hypotonique et ne tient absolument pas sa tête.

- 2 photographies à l'âge de 5 mois -

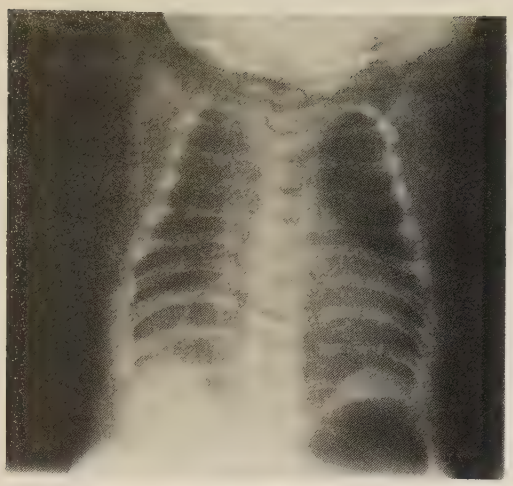



- 5 radiographies à l'âge de 4 mois -

Caryotype - Il est pratiqué par le service du Professeur LEJEUNE : formule 46 XX, conclusion : caryotype féminin normal.

Durant cet épisode aigü, le traitement nécessite antibiotiques, corticoïdes, digitaline; de nombreuses radios ont été faites qui apportent la clef du diagnostic.

G - HOSPITALISATION à l'hôpital HEROLD du 20.3. au 17.4.1970

Dans le service du Docteur P. GRENET, des explorations complémentaires ont pu être effectuées mais donnons d'abord le compte-rendu radiologique du Docteur C. FAURE :

"Au niveau du crâne, en profil, on notera la brièveté de la base cartilagineuse comparativement à la saillie de l'ensemble de la voûte.

"Il n'y a pas de fermeture de l'angle basal. Les arcs postérieurs de C_1 paraissent un peu courts et C_1 un peu hypoplasique, mais il peut s'agir là d'un simple retard de maturation osseuse.

"Au niveau du tronc, ce qui domine est la brièveté des côtes avec étranglement du tronc à la base du thorax contrastant avec la saillie de l'abdomen.

"Cette brièveté est très apparente également en profil.

"La transparence pleuro-pulmonaire sous-jacente est normale, hormis la présence de quelques tractus denses probablement par atélectasie aux 2 bases.

"Le rachis de face présente une image d'attitude scoliotique à double convexité dorsale droite, lombaire gauche probablement sans grande signification pathologique; en profil, il existe une discrète cyphose dorso-lombaire à sommet en L_1. Il n'y a pas d'altérations morphologiques importantes du squelette rachidien.

"Pas de diminution des distances inter-pédiculaires dans la région lombaire.

"Pas de raccourcissement des pédicules en profil.

"Pas de modification du bord postérieur des corps vertébraux.

"L'aspect du bassin est différent selon les incidences. Le cliché centré sur le bassin lui-même fait apparaître une brièveté, une fermeture de la grande échancrure sciatique; un élargissement du cartilage en Y de chaque côté.

"Le bassin par contre vu sur le cliché de thorax n'a plus tout à fait le même aspect : l'échancrure sciatique est courte, mais sa partie inférieure au lieu d'être rentrante, est simplement oblique en bas et en dedans; sur ce cliché en particulier à droite, on retrouve une image voisine de celle qui est décrite dans la maladie d'ELLIS-VAN CREVELD et dans certains cas de dystrophie thoracique, asphyxiante.

"L'extrémité supérieure des fémurs est élargie; les points d'ossification capitaux des fémurs à distance de la métaphyse.

"Au niveau des membres inférieurs, les lignes d'ossification métaphysaire sont un peu convexes, en particulier au niveau des genoux.

"Aux membres supérieurs se dessinent quelques spicules bordant les métaphyses humérales inférieures, cubitales et radiales supérieures.

"Les métacarpiens et les phalanges sont courtes; il y a une disparité dans l'ossification de la main; en effet, alors qu'on ne voit aucun point d'ossification carpien, les points d'ossification des phalanges sont déjà apparus.

"Au total : l'ensemble des altérations osseuses orientent tout à fait vers la D.T.A.; seule pourrait à la rigueur se discuter une maladie d'ELLIS VAN CREVELD."

Un fond d'oeil est fait qui montre des papilles grises, F.O. qu'il faudra répéter pour savoir si les papilles blanchissent.

Examens complémentaires :

Hémogramme : rien de notable

Urée : 0,40

ASTRUP

pH = 7,28

pCO2 : 54 mm Hg

BE : - 2 mEq °/°°

Cl2	: 3,60 g	101 mEq °/°°
R.A.	: 48 vol.	21,5 mEq °/°°
Protides	: 67 g	16 mEq °/°°
Na	: 3,10 g	135 mEq °/°°
K	: 170 mg	4 mEq °/°°

Détresse respiratoire le 6.4.70 due probablement à une fausse route. Le traitement consiste en une réanimation intra-veineuse par antibiotiques, hydrocortisone à la dose de 15 mg/kg, aspiration, O2 et clapping.

Nouvelle détresse gravissime le 17.4.70 jugulée par le même traitement.

H - 4è HOSPITALISATION à Alençon du 17.4. au 17.8.1970

A son retour à Alençon, Annie mesure 58 cm et pèse 4,4 kg à l'âge de 5 mois; elle est apyrétique et on poursuit le traitement mis au point à Paris; on peut rapidement supprimer les perfusions tout en continuant les antibiotiques l'hydrocortisone et surtout les aérosols d'O2, de PROPYLENE - GLYCOL et de N-ACETYL-CYSTEINE après chaque têtée.

Plusieurs fois par jour, des séances de clapping consistent à faire vibrer et à percuter de façon immédiate et médiate les diverses parois thoraciques de façon systématique et en différentes positions de l'enfant pour libérer les voies respiratoires.

L'état s'améliore lentement bien que plusieurs paracentèses soient nécessaires et un F.O. est fait le 11.5.1970 par le Docteur LEPETIT : "Aspect bilatéral des papilles à bords un peu flous et surélevés en dehors avec bordure bleutée péripapillaire en bas et en dedans. Rétines normales par ailleurs.

- Nystagmus
- Vision douteuse."

L'état des oreilles reste préoccupant et le 27.5.1970, à l'âge de 6 mois, alors que le poids de 5 kg vient d'être enfin atteint, est pratiquée une antrotomie bilatérale qui permet de noter :

"O.D. : méninges à nu - antre normale
O.G. : antre un peu sale."

Une poussée fébrile suit cette intervention, traitée par antibiotiques injectables puis sulfamides per os. La digitalisation est poursuivie, clapping et aérosols aussi.

La température est très irrégulière et on doit utiliser des périodes rares d'apyrexie pour commencer les vaccinations si justifiées dans ce cas : 1°) le vaccin antirougeoleux est pratiqué à 7 mois; 2°) l'anticoquelucheux dans la quinzaine suivante.

Durant ce temps, la courbe de poids est très irrégulière, l'état général fléchit, le poids est toujours à 5 kg et on envisage une atticotomie qui fait confier l'enfant à l'Hôpital de Caen; cette intervention n'est pas pratiquée et Annie revient à Alençon une dizaine de jours plus tard.

Plusieurs injections de gamma-globulines parviennent à ramener la température à la normale mais elle ne pèse toujours que 5,3 kg quand on rend l'enfant à ses parents le 17.8.1970.

I - <u>5è HOSPITALISATION</u> à partir du 31.8.1970

Après moins de 15 jours dans sa famille, Annie doit être réhospitalisée pour hyperthermie et dyspnée : on entreprend une cure intensive de gamma-globulines tout en reprenant clapping et aérosols.

Les parents insistent alors pour qu'on tente une intervention de chirurgie thoracique qui n'est pas jugée possible à Paris.

La fièvre reste irrégulière aux alentours de 38° et un traitement anti-

biotique n'amène aucune amélioration. Des oscillations 40°-36° dans la même journée se répètent en Octobre.

En Novembre, après abandon des antibiotiques, on constate des pics à 40° une fois par semaine avec retour à 36° le lendemain sans traitement.

Depuis Décembre, l'enfant oscille toujours entre 35° et 38° et entre 5 kg et 5,5 kg; elle grandit cependant mais est nettement décharnée en Février 1971 à l'âge de 14 mois.

J - RESUME DE L'OBSERVATION

Après plusieurs détresses respiratoires gravissimes, des infections récidivantes au niveau des oreilles, un encombrement pulmonaire permanent et de grandes oscillations thermiques depuis la naissance, la petite Annie P...., âgée maintenant de 14 mois et pesant 5,5 kg, présentant une forme majeure de Dystrophie Thoracique Asphyxiante, est actuellement en état d'hypotrophie extrême liée à une anorexie de plus en plus préoccupante.

TABLEAU DES MENSURATIONS D'ANNIE P... en centimètres

Age	5 mois	7 mois ½	8 mois ½	12 mois	14 mois
Taille	60	62	64½	66	67
Poids (en kg)	4,4	5,2	5,3	5,4	5,2
Périmètre crânien	41	41½	42	42	42
Diamètre bitemporal	10	10	10	10	10
Hauteur sternale	7	7	7	7	7
Périmètre thoracique (mamelon)	34	34	34	34	34
" " (xyphoïde)	34	34	34	35	35
Diamètre transverso-thoracique	12	12	12	12	12
" antéro-post. "	10	10	10	10	10
Distance xyphoïde-pubis	17	21	20	20	19
Périmètre abdominal (ombilic)	34	36	36	37	34
Envergure	52	52	53	55	55
M.S.	22	22½	22½	23	23½
M.I.	22	24½	25	26	26

ANALYSE DES CAS PUBLIES							Symptomatologie						MALFORMATIONS THORACIQUES							AUTRES MALFORM. OSSEUSES					MALFORM. MAINS PIEDS		
	Années	Sexe	Age de découverte	Age de la mort	Forme majeure	Caractère familial	Dyspnée	Cyanose	Immobilité thoracique	Pneumo-pathies	Hypotrophie	Hypotonie	Rétrécissement thoracique	Périmètre thoracique en cm. N = N^{el}	Brièveté des côtes	Nouures	Protusion sternale	Anomalie position des clavic.	Apoph. coracoïde cavité glénoïde	Anomalies bassin	Dyst. des os longs et noyaux épiphy.	Brièveté os longs	Anomalie crâne et rachis	Courtes et trapues	Dyst. unguéales	Polydactylie
1) JEUNE I	54	F	13m	18m	+	+	+	+	+	+	+	?	+	?	+	+	+	+	+	+	0	+	0	+	0	0
2) JEUNE II	55	M	2m	8m	+	+	+	+	+	+	+	+	+	?	+	+	+	+	+	+	+	+	+	+	0	0
3) DESARIO	56	M	18j	2m	+	+	+	+	+	+	+	?	+	?	+	+	+	+	+	+	+	+	0	0	0	0
4) BALOCCO I	60	M	5m	6m	+	+	+	+	+	+	+	0	+	30 N = 43	+	+	+	+	+	+	+	+	0	0	0	0
5) BEIKE & FENDEL I	"	F	?	8j	+	+	+	+	+	+	0	0	+	?	+	+	+	?	?	?	?	?	0	?	0	0
6) " " II	"	M	8j	12j	+	+	+	+	+	+	0	0	+	?	+	+	+	?	?	?	?	?	0	?	0	0
7) NEIMANN I	63	F	28j	3m	+	+	+	+	+	+	+	?	+	?	+	+	+	+	+	?	0	0	0	0	0	0
8) " II	"	F	3a	0	0	+	0	0	0	0	0	?	+	45 N = 52	+	+	+	+	?	?	0	0	0	0	0	0
9) " III	"	F	42j	2m	+	+	+	+	+	+	+	?	+	26,5 N = 38	+	+	+	+	+	?	+	+	0	+	0	0
10) BALOCCO II	"	F	5m	20m	+	+	+	+	+	+	?	0	+	?	+	+	+	+	0	+	0	0	0	0	0	0
11) GIEDION I	"	F	1j	2j	+	+	+	+	+	+	0	0	+	26 N = 34	+	+	+	+	?	+	+	+	0	+	0	0
12) POZZAN	64	F	18j	13m	+	0	+	+	+	+	+	0	+	30,5 N = 35	+	+	+	+	+	+	?	0	0	0	0	0
13) MAROTEAUX I	"	M	4j	0	+	0	+	+	?	+	?	?	+	?	+	+	?	?	0	+	+	+	0	+	+	+
14) " II	"	M	15j	0	0	+	0	0	0	0	0	?	+	?	+	+	?	+	0	+	+	+	0	+	+	0
15) " III	"	M	1a	0	0	+	0	0	0	0	0	?	+	?	+	+	?	+	0	+	+	+	0	+	+	+
16) FLEURY	"	M	2m	4m½	+	0	+	+	+	+	+	0	+	30 N = 39	+	+	+	+	0	+	+	+	0	0	0	0
17) MARCHESE	"	M	1j	1j	+	?	+	+	+	?	?	+	+	?	+	+	+	+	0	+	+	+	0	+	0	0
18) FONTAN	"	F	4m	11m	+	?	+	+	+	+	+	+	+	31 N = 46	+	+	+	+	0	+	+	+	0	+	0	0
19) SAGUI I	"	F	2m	8m	+	+	+	+	+	+	+	+	+	35 N = 42	+	+	+	+	0	+	+	+	0	+	?	0
20) " II	"	F	4m	4m½	+	+	+	+	+	+	+	?	+	36 N = 41	+	+	+	+	0	?	?	0	0	0	0	0
21) CHAPTAL I	"	M	3j	2m	+	+	+	+	+	+	+	+	+	25 N = 34	+	+	+	+	0	+	?	0	0	+	+	+
22) " II	"	F	2a	0	0	+	0	0	+	0	+	0	+	41 N = 50	+	+	+	+	0	+	?	0	0	0	0	0
23) MONNET	65	F	1j	1j	+	0	+	+	+	0	0	+	+	28 N = 34	+	+	+	+	0	0	?	0	0	?	0	0
24) KAUFMAN	"	F	5j	?	?	?	?	?	?	?	?	?	+	?	+	?	?	+	0	+	?	?	?	0	0	?
25) DURAND	"	F	2m	2a	+	0	+	+	+	+	+	+	+	31 N = 39	+	+	+	+	0	+	0	0	+	0	0	0

ANALYSE DES CAS PUBLIES							Symptomatologie						MALFORMATIONS THORACIQUES							AUTRES MALFORMAT. OSSEUSES					MALFORM MAINS PIEDS		
	Années	Sexe	Age de découverte	Age de la mort	Forme majeure	Caractère familial	Dyspnée	Cyanose	Immobilité thoracique	Pneumo-pathies	Hypotrophie	Hypotonie	Rétrécissement thoracique	Périmètre thoracique en cm.	N = N^al	Brièveté des côtes	Nouures	Protusion sternale	Anomalie position des clavic.	Apoph.coracoïde cavité glénoïde	Anomalies bassin	Dyst.des os longs et noyaux épiphys	Brièveté os longs	Anomalie crâne et rachis	Courtes et trapues	Dyst.unguéales	Polydactylie
26) BARDIER	65	M	2m	0	0	?	+	+	+	0	+	0	+	31,5	N = 39	+	+	+	+	0	+	+	+	0	0	0	0
27) MAZZOLA	"	M	?	3j	+	0	+	+	+	+	0	0	+	28	N = 34	+	+	+	+	0	?	0	0	0	0	0	0
28) SACREZ I	66	M	1j	3j	+	?	+	+	+	+	0	+	+	26	N = 34	+	+	+	+	+	+	+	+	0	0	0	0
29) " II	"	F	45j	0	+	+	+	+	+	+	+	+	+	35	N = 39	+	+	+	+	0	+	+	0	0	?	?	0
30) " III	"	F	10m	10m½	+	0	+	+	+	+	+	+	+	37	N = 46	+	+	+	+	0	0	0	0	0	0	0	0
31) PIRNAR I	"	F	35j	0	+	0	+	+	0	0	0	0	+		?	+	+	0	+	0	+	+	+	0	+	0	+
32) " II	"	M	30j	11m	+	0	0	+	0	0	0	0	+		?	+	0	0	+	0	0	+	0	0	0	0	0
33) " III	"	M	26m	0	0	0	0	0	0	+	+	0	+		?	+	+	0	0	0	0	0	0	0	+	0	0
34) " IV	"	M	7a	0	0	+	0	0	+	+	0	0	+		?	+	+	0	0	0	+	0	0	0	0	0	0
35) " V	"	M	2a	0	0	0	0	0	0	+	0	0	+		?	+	+	0	0	0	+	0	0	0	0	0	0
36) JEQUIER I	"	F	1j	1j	+	+	+	+	+	+	+	?	+		?	+	+	+	?	?	+	0	+	0	0	0	0
37) HANISSIAN I	67	M	4m	0	+	+	+	+	+	+	0	0	+	30	N = 34	+	+	0	+	0	+	+	+	0	0	0	0
38) " II	"	M	17m	0	0	+	+	+	0	+	0	0	+	30	N = 34	?	+	0	?	?	?	?	?	?	?	?	?
39) " III	"	M	10m	0	0	+	0	0	0	0	+	0	+	53	N = 65	+	+	+	+	0	+	+	+	0	+	+	+
40) " IV	"	M	5a	0	0	+	0	0	0	0	+	0	+	46	N = 54	+	+	0	?	0	+	+	+	0	+	+	+
41) GIERDION II	"	M	1j	3j	+	+	+	+	+	+	0	+	+	27,5	N = 34	+	+	+	+	0	+	0	+	0	0	0	0
42) KUNDERT, KAUFMANN et JEQUIER II	"	F	?	1m½	+	+	+	+	+	+	?	?	+	29,5	N = 34	+	+	+	+	0	+	+	+	0	+	0	0
43) HERIMAN I	68	F	1j	1j	+	?	+	+	+	+	?	?	+		?	+	+	+	?	0	+	+	+	0	?	?	+
44) " II	"	F	26m	4a2m	+	0	0	0	0	+	0	+	+	47	N = 59	+	+	+	+	0	+	+	+	0	?	?	0
45) " III	"	F	9a	0	+	0	0	+	+	+	0	0	+		?	+	+	+	0	0	+	0	0	0	+	0	+
46) BONNETTE I	"	M	11m	0	0	+	0	0	+	0	+	0	+	38	N = 47	+	+	+	+	0	+	+	+	0	+	0	0
47) " II	"	M	3a	0	0	+	0	0	0	0	0	0	±	48	N = 52	+	±	+	?	0	+	+	+	0	+	0	0
48) LEVEAU	68	M	3m	0	+	0	+	+	+	+	+	0	+	33	N = 38	+	+	+	+	+	+	+	+	0	+	0	0
49) COMBE	69	F	1j	0	+	0	+	+	+	+	+	0	+	28,5	N = 34	+	+	+	+	+	+	±	0	0	+	0	0
50) Annie P...	71	F	3m½	0	+	0	+	+	+	+	+	+	+	34	N = 38	+	+	+	0	0	+	+	+	+	+	0	0

III - ANALYSE DES CAS PUBLIES

Nous retenons 50 cas (dont le nôtre), qui apportent des renseignements suffisants; cependant cette statistique est incomplète et quelques incertitudes s'y trouvent; nous pouvons cependant noter :

A - ANNEES DE PUBLICATION :

1954	1955	1956	1960	1963	1964	1965	1966	1967	1968	1969	1971
1	1	1	3	5	11	5	9	6	6	1	1

B - SEXE

On ne note pas de prépondérance d'un sexe sur l'autre : 26 garçons et 24 filles.

C - CARACTERE FAMILIAL - GENETIQUE

Le caractère familial a été souligné par JEUNE, dès sa description initiale; dans notre tableau, nous trouvons 28 cas familiaux sur 50. On a 3 cas dans une famille (PIRNAR). Les 4 cas d'HANISSIAN concernent 2 garçons de race noire et 2 garçons de race blanche. Les parents sont toujours indemnes de toute lésion et ne sont jamais consanguins, quand cela a été recherché.

On peut penser à une transmission récessive autosomique; selon la loi de MANDEL, il faudrait trouver dans une fratrie, 1 cas taré pour 3 sujets normaux soit une fréquence de 25%; en fait, nous trouvons un chiffre supérieur ce qui s'explique : après la naissance d'un et surtout de deux cas de D.T.A. il est compréhensible que les parents évitent de futurs descendants.

La recherche d'aberrations chromosomiques n'est signalée que dans 7 cas (2 de PIRNAR, 1 de CHAPTAL, 1 de BARDIER, 1 de COMBE, 1 de JEQUIER, KUNDERT et KAUFMANN et le nôtre) : il n'est jamais noté d'anomalie.

D - SYMPTOMATOLOGIE DE LA FORME MAJEURE

1.- Signes cliniques révélateurs

La majorité des cas sont reconnus dans les premiers jours de la vie ou les premières semaines; les signes révélateurs sont :

a) soit respiratoires :

- cyanose
- tirage
- polypnée

tous signes s'accentuant lors des efforts et la moindre infection des voies respiratoires entraîne une détresse respiratoire souvent mortelle.

On apprend, lors de l'interrogatoire que :

- lorsque l'enfant est maintenu trop longtemps en position assise, sa gène respiratoire augmente et une cyanose des extrémités et des lèvres apparaît.

- si les couches de l'enfant sont trop serrées formant sangle même modérée comme chez les autres enfants, elles entraînent une gène respiratoire.

b) soit digestifs

- anorexie
- vomissements et régurgitations lors de l'augmentation des quantités de la ration alimentaure; une hypotrophie pondérale est la résultante de ces troubles digestifs, hypotrophie secondaire car le poids et la taille sont normaux à la naissance.

Un retard statural n'est que rarement signalé : BALOCCO - FONTAN - BALOCCO SAGUI.

2.- La dystrophie thoracique

Elle domine le tableau :

Rétrécissement intense du thorax : pour JEQUIER, les formes majeures décédées avant l'âge de 2 mois avaient un périmètre thoracique compris à la naissance entre 25 et 28 cm au lieu de 34, tandis que les formes décédées plus tardivement et les survivants atteignaient 30 cm.

Le thorax a un aspect en cloche, rétréci dans la partie supérieure, évasé dans la partie inférieure; il est aplati transversalement. Le sternum est projeté en avant, donnant un aspect en carène (les américains parlent de thorax de pigeon).

On palpe des nouures chondrocostales sur la ligne axillaire moyenne ou sur la ligne axillaire antérieure mais plus externes que les nouures du rachitisme.

Parfois, s'ajoute un rétrécissement sous-mamelonnaire.

3.- Autres signes

a) Le crâne et la face sont généralement normaux; nous ne notons que 3 cas de dolicho ou de plagio-céphalie : le cas n° II de JEUNE, le cas de LEVEAU et le nôtre.

HANISSIAN signale une augmentation du périmètre crânien avec impressions digitiformes dans son cas n° IV.

b) La colonne vertébrale est toujours indemne.

c) Les membres sont souvent courts et on note des malformations des extrémités :

- mains courtes et trapues 22 fois
- polydactylies 9 fois
- dystrophies unguéales 7 fois

d) Anomalies rares :

- 2 cas d'os plats dystrophiques : DURAND et RAZZI;

- 1 cas de lacunes crâniennes : DURAND et RAZZI;
- 1 situs inversus : MAROTEAUX;
- 2 absences de 12è côte : CHAPTAL, MONNET;
- 1 fissure du palais : MONNET;
- clavicules en guidon de bicyclette : MARCHESE ou situées très haut, au-dessus de C_6.

e) L'hypotonie musculaire est rarement signalée : 2è observation de JEUNE, MARCHESE, FONTAN, SAGUI, CHAPTAL, SACREZ et notre observation; cette hypotonie, parfois associée à une abolition de réflexes, a pu être reliée à la détresse respiratoire : THIEFFRY, JOLY et HUAULT considèrent ces signes comme ceux d'une encéphalopathie aiguë secondaire à l'anoxie et à l'hypercapnie. FONTAN a même vu disparaître l'hypotonie après oxygénothérapie intensive; cela n'a malheureusement pu être réalisé dans notre cas.

Notons au passage que le développement psycho-moteur est toujours considéré comme normal, même dans un cas de HANISSIAN à périmètre crânien augmenté avec impressions digitiformes.

E - RADIOLOGIE

1.- Crâne et rachis sont normaux dans la plupart des cas.

2.- Le thorax est étroit, les côtes sont anormalement courtes sur les clichés de face et surtout de profil, ne dépassant pas la ligne axillaire antérieure, l'extrémité antérieure est élargie en palette et irrégulière. Les espaces intercostaux sont élargis, les clavicules sont trop hautes, les omoplates trapues, l'apophyse coracoïde très développée et la cavité glénoïde est irrégulière, dentelée.

3.- Les anomalies du bassin sont très importantes pour le diagnostic : les ailes iliaques, de hauteur réduite, ont un aspect carré et le cotyle est irrégulier : le toit est horizontal et se continue par une encoche puis un éperon interne d'où un aspect en trident.

La cavité cotyloïde est irrégulière.

4.- Les os longs ont parfois un aspect trapu avec corticale épaissie en règle, parfois incurvés (BALOCCO, DE SARIO, SACREZ). Les métaphyses sont élargies, globuleuses et la limite avec le cartilage conjugal est irrégulière et finement dentelée; à ce niveau, la corticale forme une petite épine qui est habituellement bien visible, en particulier au niveau de l'humérus et du fémur. Les mêmes anomalies peuvent se trouver au niveau des métatarsiens et des métacarpiens.

Les noyaux épiphysaires sont soit normaux, soit hypoplasiques, souvent dysplasiques.

L'âge osseux est normal, la densité osseuse aussi sauf 2 observations. Obs. III de NEIMANN et obs. III de SACREZ.

Lors de la croissance, les lésions métaphysaires vont se préciser surtout au niveau des extrémités supérieures du fémur et de l'humérus.

F - EXAMENS COMPLEMENTAIRES

1.- Biologie

Aucun syndrôme particulier n'est dégagé : l'hémogramme est normal; de même pour les taux de calcium, phosphore, chlore, sodium, potassium et réserve alcaline ainsi que les phpsphatases alcalines et les muco-polysaccharides urinaires.

Les enzymes musculaires ont été dosés par DURAND :
- la créatinémie est normale
- la phospho-créatine-kinase et la créatinurie sont élevées.

2.- Explorations fonctionnelles respiratoires :

Rarement faites en raison des circonstances et des difficultés.

CHAPTAL note une désaturation en oxygène de l'hémoglobine, que l'oxygénothérapie continue et concentrée ne corrige qu'imparfaitement.

HERDMANN étudie 2 cas :

- 1 fille de 3 ans a une capacité vitale de 300 cc (normale = 400 cc) et un volume-minute de 4 litres, un pH à 7,38, PO2 = 87,2 mm Hg, P.CO2 = 35,2 mm Hg qui permettent une adénoïdectomie.

- 1 fille de 9 ans a une capacité vitale de 900 cc (normale = 1 370).

COMBE et le Pr GRISLAIN de Nantes ont étudié 1 cas et concluent :

1°) L'hématose s'effectue à la limite inférieure de la normale, les chiffres de saturation de l'oxyhémoglobine, tant dans le sang artériel que dans le sang veineux étant un peu bas.

2°) La mécanique ventilatoire :

a) au repos - le volume courant et la ventilation/minute sont dans les limites de la normale ;

b) les réserves ventilatoires appréciées sur le volume du cri sont très faibles puisque ce dernier n'est que de 3 fois au lieu de 6 fois le volume courant.

Au total : fonctions ventilatoires à peu près satisfaisantes pour assurer l'hématose dans les conditions de repos, mais insuffisance très importante des réserves.

3.- Anatomo-pathologie

a) L'os.

Les autopsies sont très rares.

1.- Lésions rappelant l'achondroplasie (CHAPTAL, DURAND-RAZZI, SAGREZ) - on ne trouve presque pas de cartilage de réserve mais on trouve du tissu fibreux (ligne périostique, de SCHMIDT) à la place du cartilage serié et hypertrophié.

- présence de cartilage dégénéré et calcifié, disposé sans ordre et presque pas pénétré de bourgeons conjonctivo-vasculaires et suivi de travées osseuses trapues et denses.

- ossification périostique normale.

2.- Lésions rappelant l'ostéomalacie:

- cartilage hypertrophié et hyperplasique, anarchiquement disposé, sans arrangement ecolumnaire, sans calcification du cartilage dégénéré, très bien pénétré de bourgeons conjonctivo-vasculaires et suivi de travées ostéoïdes d'aspect matriciel, conjonctif, non ossifié.

- ossification périostique pathologique par absence de dépôt minéral sur les travées ostéoïdes.

b) Muscles

HANISSIAN et SACREZ ont fait des biopsies : le muscle strié intercostal est de structure normale, en particulier ne montre pas de dégénérescence de type neurogène.

FONTAN et DURAND ont pratiqué des études électromyographiques des muscles thoraco-abdominaux et des racines de membres, ils n'ont pas montré de signes de lésions myogènes ni neurogènes périphériques.

DURAND a décrit chez un malade, des lésions des cellules ganglionnaires des cornes antérieures de la moelle dorsale.

c) Reins

5 auteurs signalent une atteinte rénale : HERMAN et avant lui LENZ, SANKS, WAHLERS et WIEDMAN ont suivi des évolutions vers l'insuffisance rénale et l'hypertension artérielle suivies d'urémie mortelle.

Les reins sont d'abord augmentés de volume puis diminués. On note une fibrose interstitielle, une infiltration de cellules rondes et des lésions tubulaires

d'atrophie et dilatation sans atteinte glomérulaire.

L'insuffisance rénale est donc un danger important chez les enfants atteints de D.T.A.

L'auteur américain soutient que l'atteinte rénale peut être responsable des lésions d'ostéoporose et d'ostéomalacie. L'observation n° III de SACREZ signalait une hypocalcémie, reins sub-normaux et hyperplasie parathyroïdienne.

P. COMBE a pratiqué une épreuve d'acidification au chlorure d'ammonium (0,10 de Cl NH4/kg) qui a semblé établir un gros déficit de l'acidification urinaire mais il faudrait pratiquer cette épreuve sur un enfant plus grand, dans ce même cas, COMBE ne notait pas de protéinurie, ce qui est aussi notre cas.

4.- E.C.G.

Plusieurs auteurs, et nous-mêmes, en avons pratiqué un qui ne montre que le retentissement cardiaque des infections pulmonaires et de la détresse respiratoire.

5.- Fond d'oeil

Nous ne reviendrons pas sur les anomalies déjà signalées dans notre cas; nous signalerons cependant que nous avons eu connaissance d'un cas non publié de forme mineure de D.T.A. hospitalisé dans le service du Dr GRENET et qui présentait la particularité d'une double papille bilatérale.

Dans son cas n° II, HERDMAN parle d'atrophie bilatérale de la choroïde.

Par ailleurs, il ne nous a pas été possible de rattacher les anomalies de notre cas avec celles qu'on rencontre parfois dans l'ELLIS VAN CREVELD telles qu'un anneau pigmentaire ardoisé, plus prononcé dans le secteur inférieur (Pr G. FONTAINE à Lille).

IV - NOSOLOGIE

La D.T.A. est une chondrodystrophie congénitale compatible avec la vie selon MAROTEAUX et LAMY, contrairement au nanisme thanatophore et à l'achondrogénose.

La D.T.A. est donc dans le même groupe que l'achondroplasie, la maladie des épiphyses ponctuées, le syndrome d'ELLIS VAN CREVELD, le nanisme diastrophique, le nanisme métatropique, les dysplasies spondylo-épiphysaires dont la maladie de MORQUIO et la dysplasie poly-épiphysaire.

La D.T.A. est caractérisée par la déformation, l'étroitesse et l'immobilité de la cage thoracique, qui hypothèquent considérablement la ventilation et conditionnent le pronostic.

Des rapports étroits existent entre D.T.A. et Syndrome d'ELLIS VAN CREVELD nous reprendrons le tableau comparatif d'HANISSIAN, complété par P. COMBE; nous avons déjà vu que ce problème est encore flou et que SENECAL en décrivant les 2 maladies dans un cas très récent, repose ce problème.

Manifestations	D.T.A.	ELLIS VAN CREVELD
Anomalies thoraciques	++ à +++	0 à modérées
Anomalies du bassin	++	++
Anomalies des os longs	modérées	modérées
Déformation des plateaux tibiaux	0	presque toujours
Fusion des os du carpe	0	" "
Colonne vertébrale	normale	normale
Polydactylie	occasionnelle	dans la plupart des cas
Anomalies ectodermiques	0 à discrètes	+++
Cardiopathies congénitales	occasionnelles	60 %
Intelligence	normale	normale
Caractère héréditaire	récessive	récessive

V - ASPECTS CLINIQUES ET EVOLUTION

A - LES FORMES MAJEURES

D'abord seules connues, souvent encore rapidement mortelles, ces formes représentent 50% des cas publiés. Dans les meilleurs cas, après une période indécise, le nourrisson surmonte son handicap respiratoire et parvient à guérir des pneumopathies.

Il reste longtemps hypotrophique et l'on voit parfois se surajouter des lésions osseuses métaphysaires, carpiennes, phalangiennes... Finalement l'enfant prend le dessus car notons que le poumon lui-même n'est ni dystrophique, ni hypoplasique et est apte à assurer normalement sa fonction.

PIRNAR et HANISSIAN rapportent des observations où la régression des anomalies morphologiques a été constatée au fur et à mesure que se faisait la croissance.

Signalons ici ce qu'il en est advenu du jeune Loïc G... né en Août 1967 et qui a présenté une forme majeure de D.T.A. publiée par LEVEAU : En Août 1970, donc à l'âge de 3 ans, le développement général se faisait de façon satisfaisante après une première année dramatique. Le thorax se développait, le périmètre thoracique était de 45,5 cm pour un périmètre crânien de 48 cm.

Le Dr J. BRAULT, qui le suivait à l'Hôpital Saint-Joseph, notait une ébauche de respiration thoracique mais l'enfant présentait une démarche en rotation externe avec saillie antérieure de la tête fémorale dans le pli de l'aîne, soulevant l'artère fémorale.

L'enfant dut être mis en extension continue et abduction pendant 2 mois et l'enfant ne boîte plus. D'un poids de 11,9 kg pour une taille de 90,5 cm en Août 1970, le pronostic semble favorable.

Naturellement, le Dr BRAULT ainsi que le Dr LEVEAU, que nous remercions, nous avaient conseillé pour la petite Anne, de pratiquer comme pour Loïc, les vaccinations contre la rougeole, la grippe et la coqueluche, au début de l'hiver.

B -- LES FORMES MINEURES

Souvent décelées lors des recherches systématiques chez les frères et soeurs d'enfants atteints d'une forme majeure, on trouve des manifestations respiratoires banales, un périmètre thoracique diminué et des radios caractéristiques.

Des observations d'enfants de 7, 9 et 11 ans ont été publiées; on ne connaît encore aucun cas chez l'adulte.

VI - TRAITEMENT

A - MEDICAL

- La conduite à tenir nécessite une surveillance et un élevage minutieux ainsi que la prévention de toute infection.

- De nombreux auteurs dont JEUNE, dans son Ier cas, insistent pour qu'on place l'enfant en position ventrale, dans laquelle il respirerait mieux, probablement en donnant au diaphragme un point d'appui plus fixe; nous avons tenté cette position mais Annie n'a pas semblé s'en trouver mieux.

- Répétons que toutes les vaccinations et en particulier les vaccinations contre la rougeole, la grippe et la coqueluche nous paraissent justifiées pour éviter des complications pulmonaires.

- Nous avons utilisé les antibiotiques et les gamma-globulines sans avoir parfois grand succès.

- Par contre, la pratique du CLAPPING, pendant des mois, plusieurs fois par jour nous paraît un traitement symptômatique très efficace.

- Enfin, des aérosols, d'une durée de 20 minutes, après chaque biberon, nous ont paru, avec le clapping, être pratiquement nécessaires en permanence durant toute la première année (aérosols de PROPYLENE - GLYCOL et de N-ACETYL-CYSTEINE).

B - CHIRURGICAL

1°) BETKE et FENDEL, en 1960, dans leur cas n° II, frère du cas n° 1, décédé au 8è jour, ont tenté une intervention chirurgicale au 8è jour : les côtes furent arrimées à des fils élastiques exerçant une traction continue visant à une expansion progressive de la cage thoracique; des troubles de la ventilation s'installèrent 2 jours plus tard et ce fut le décès 4 jours après la tentative.

2°) DURAND et RAZZI en 1965 ont tenté une résection sous-périostée de plusieurs jonctions chondro-costales (3 à droite, 4 à gauche); il y eut une amélioration provisoire mais l'enfant mourut au bout de quelques mois.

CONCLUSIONS

Nous rapportons une observation de Dystrophie Thoracique Asphyxiante dans sa forme majeure, qui a présenté des complications respiratoires gravissimes durant sa première année et qui survit à l'âge de I4 mois dans un état très précaire, marqué d'une hypotrophie extrême.

A partir de la littérature recueillie, on peut opposer 2 formes de D.T.A. :

1°) La forme majeure, de pronostic très sévère, dont l'insuffisance respiratoire entraîne la mort dans de nombreux cas.

2°) La forme mineure, où le trouble de la ventilation est minime, et où le diagnostic est essentiellement radiologique.

La D.T.A. est une chondrodystrophie dont la parenté avec le syndrome d'ELLIS VAN CREVELD est encore sujette à discussions. Elle semble liée à une transmission autosomique récessive, malgré l'absence de consanguinité dans la famille.

Les auteurs anglo-saxons attirent l'attention sur des lésions rénales associées que nous n'avons pas retrouvées; par contre, nous relevons dans notre cas et dans un cas non publié, des malformations oculaires associées qui nous paraissent contingentes et ne doivent pas s'intégrer à la description de la D.T.A.

Depuis les premiers cas de JEUNE, l'amélioration du pronostic de la forme majeure semble liée à la prévention de toutes les infections pulmonaires

bactériennes et virales du nourrisson et aux petits moyens tels que CLAPPING et aérosols plusieurs fois par jour et durant des mois.

Les deux tentatives chirurgicales ont été des échecs et le traitement médical doit permettre d'attendre de la croissance ultérieure qu'elle corrige les anomalies constatées, à condition bien sûr que l'anoxie n'ait pas déjà créé des dégâts cérébraux irréversibles.

Vu, le Président de Thèse :

Professeur M. AUSSANNAIRE

Vu, le Doyen de la Faculté de Médecine Paris-Ouest :

Professeur A. GROSSIORD

Vu et Permis d'Imprimer :

Le Recteur de l'Académie de Paris

R. MALLET

BIBLIOGRAPHIE

1 - BALOCCO A., ZORATTO E.
Considerazioni clinico su di un caso di policondrodistrofia
Minerva Pediat. 1960, 12, 1618-1622.

2 - BALOCCO A.
Ulteriore contributo sulla policondrodistrofia.
Minerva Pediat. 1963, 15, n° 10, 309-313.

3 - BALOCCO A. et Coll.
A further case of thoracic dystrophy with respiratory insufficiency (JEUNE'S disease).
Minerva Pediat. 1969, 21, 1316-1320.

4 - BARDIER A., REGNIER CL., MARTINEZ S., CARTON A., RAZANAPARANY M.
Dystrophie thoracique asphyxiante du nouveau-né. Résumé dans Arch. Franc. Pediat. 1965, 22, 1125, En outre communication personnelle.

5 - BONNETTE J., BRUSSIEUX Y., BAUMANN F.,
Dystrophie thoracique asphyxiante familiale.
Ann. Pediat. 1969, 15, n° 4, 297-301.

6 - CHAPTAL J., JEAN R., PAGES A., Mme DOSSA, Mme LAMARCHE, DUMAS A.
Chondrodystrophie à prédominance thoracique. Deux observations.
Montpellier Med. 1964, 65, n° 5, 287-295.

7 - CHAUSS S.M.
Chondroecto-dermal dysplasia (case report)
Radiology 1965, 65, 213.

8 - CLEMENT R.
Dystrophie polyépiphysaire. Dysplasie épiphysaire multiple ou unique.
Sem. Hôp. Paris, 1952, 28, n° 83, 3353-3361, 9,

9 - COMBE P., MICHEL J., FAUCHIER CL., REGY J.M., CASENAVE C.L.
La dystrophie thoracique asphyxiante.
Ann. Pediat. 1969, 483-495.

10 - DAYER L.
Le syndrôme d'ELLIS VAN CREVELD.
Supplément à Ann. Paediatrici 1960, fasc. 73.

11 - DE SARIO P.N., MARCHESE G.S.
Su un caso di distrofia encontrale poliepifisaria in un neonato alterazione mortale della dinamica respiratoria -
Minerva Pediat. 1956, 8, n° 46, 1415-1420.

12 - DURAND P., MASTROGOSTINO S., RAZZI A., GINELLI F.A.
La distrofia toracica asfissiante (malattia di JEUNE); tentativo chirurgico sulla gabia toracica.
Minerva Pediat. 1965, 17, n° 27, 1437-1441.

13 - ELLIS R.W.B., ANDREN J.D.
Chondroectodermal dysplasia.
J. Bone Jt Surg. 1962, 44-B, 626.

14 - ELLIS R.W.B., CREVELD S. VAN
A syndrome caracterized by ectodermal dysplasia, polydactyly, chondrodysplasia and congenital morbus cordis.
Arch. Dis. Childh. 1940, 15, 65,

15 - ENNOLA C.
Asphyxiant thoraciq dystrophy. Radiological aspect.
Minerva Pediat. 21, 1969, 1314-1315.

16 - FLEURY S., BILLIARD S., BURTIN Ph.
Dystrophie thoracique asphyxiante.
Arch. Franç. Pédiat. 1964, 21, 465-469.

17 - FONTAN A., BATTIN J.J.
La chondrodystrophie thoracique asphyxiante (une nouvelle observation)
Cah. Coll. Med. 1964, 5, n° 11, 681-686.

18 - FONTAN A., GUICHARD B., DELORME G., BATTIN J.J., AUBIN B.
Un cas de dystrophie thoracique asphyxiante.
Ann. Radiol. 1965, 8, n° spécial Radiologie pédiatrique, 163-69.

19 - GIEDON A.
Thanatophoric dwarfism.
Helv. Paediat. Acta. 1968, 23, 175.

20 - HANISSIAN, RIGGS, THOMAS
Infantile thoracic dystrophy a variant of ELLIS VAN CREVELD syndrom.
J. Pediatrics 1967, 71, n° 6, 855-864.

21 - HERRMANN R.C., LANGER
The thoracic asphyxiant dystrophy and renal disease.
American J. Dis. Child. 1968, 116, n° 2, 192-201.

22 - JEQUIER J.C.
La dystrophie thoracique asphyxiante
Arch. Franç. Pediat. 1970, 27, 177-193.

23 - JEUNE M., CARRON R., BERAUD C.L., LOAEC Y.
Polychondrodystrophie avec blocage thoracique d'évolution fatale.
Pediatrie 1954? n° 4, 9, 390-392.

24 - JEUNE M., BERAUD C.L., CARRON R.
Dystrophie thoracique asphyxiante de caractère familial.
Arch. Française Pediat. 1955, 12, 886-891.

25 - JOSEPH R., NEZELOF C., RIBIERRE M., JOB J.C., DEBAUCHEZ C.L.
Le retentissement respiratoire du rachitisme thoracique.
Ann. Pediat. 1960, 7, 537-548.

26 - KAPLAN M., WEILL J.
Maladies osseuses constitutionnelles. Monographies du Collège de Médecine des Hop. de Paris; Expansion Scientifique Française Edit. Paris 1966.

27 - KAUFMANN M.S.
The pelvis in the ELLIS VAN CREVELD Syndrome.
Ann. Radiol. 1965, 8, n° spécial Radiologie pédiatrique 146-153.

28 - KONDRASIN, SUHANOV
Venous pressure in children with congenital funnel chest.
Pediatrija, Moskva 1964, 43, n° 12, 25-29.

29 - KUNDERT J.G., KAUFMANN H.J.
Extrakardiale und extrapulmonale kinweise auf den thorax auf nahmen neugeborener und junger saüglinge mit gestörter atmung
Fortschr. Röentgenst. 1968, 108, 204.

30 - LAMY M., MAROTEAUX P.
Les chondrodystrophies génotypiques
I vol. 1960, Expansion Ed. Paris.

31 - LEVEAU P.
A propos d'un cas de dystrophie thoracique asphyxiante de JEUNE.
Thèse Paris 1968 n° 173.

32 - MARCHESE G.S., BALOCCO A.
Osteo-chondropatia embrionaria politopa con insufficienza respiratoria "di JEUNE".
Minerva Pediat. 1964, 16, n° 24, 965-972.

33 - MAROTEAUX P., SAVART P.
La dystrophie thoracique asphyxiante. Etude radiologique et rapport avec le syndrome d'ELLIS VAN CREVELD.
Ann. Radiol. 1964, 7, 5-6, 332-338.

34 - MAROTEAUX P., SPRANGER J., WIEDMAN H.R.
Der metatropische Zwergwuchs.
Arch. Kinderbeilk, 1966, 173, 211.

35 - MAROTEAUX P., LAMY M.
Le diagnostic des nanismes chondro-dystrophiques.
Arch. Franç. Pediat. 1968, 25, n° 3, 242-262.

36 - MAZZOLA G., RIVOLTA S.
Distrofia toracisa asfissiante. Descrizione di un caso venuto a morte precocemente.
Pediatria, 1965, 73, 1123.

37 - MONNET F.
Le syndrôme d'ELLIS VAN CREVELD.
Thèse Lyon 1965 n° 103.

38 - NEIMANN N., MANCIAUX M., RAUBER G., PERNOT C., Mme BRETAGNE de KERSAUSON M.C.
Dystrophie thoracique asphyxiante du nourrisson
Pediatrie 1963, 18, 387-398.

39 - PIRNAR T., NEUHAUSER E.B.D.
Asphyciating thoracic dystrophy of the newborn
Amer. J. Roengenol. 1966,98, 358-364.

40 - PISCONTI G.
Le syndrome de ELLIS VAN CREVELD. Contributo clinico
Minerva Pediat. 1962, 14, 1800-1807.

41 - POZZAN M.
Distrofia toracica asfissiante del latante contributo clinico.
Acta Paediat. Lat. (Reggio Emilia) 1964, 17, 1-14.

42 - RAZZI A., ROSSO C., DURAND P.
Contributo anatomopatologico alla distrofia toracica asfissiante del lattante (malattia di JEUNE) et considerazioni sull'utilita terapeutica del intervento chirurgico sulle coste.
Minerva Pediat. 1965, 17, 1823-1827.

43 - ROSSLER H.
Beitrag zum ELLIS VAN CREVELD syndrom.
Neue Ost. Z. Kinderheilk 1958, 3, 301-312.

44 - SACREZ R., LEVY J.M., HALB A., KORN R., Mme STOEBNER, KLEIN F., BEAUVAIS P.
La dystrophie thoracique asphyxiante.
Pediatrie, 1966, n° 6, 631-644.

45 - SAGUI G., SAGUI L.
Distrofia toracica asfissiante del lattante.
Aggiorn. Pediat. 1964, 15, 10, 427-444.

46 - SENECAL J., LEBERRE C., LE MAREC B., FERRAND B.
Syndrôme d'ELLIS VAN CREVELD avec dystrophie thoracique.
Soc. Franç. Pediat. 18.II.1969.

47 - SMITH H.C., HAND A.M.
Chondroectodermal dysplasia (ELLIS VAN CREVELD syndrome)
Pediatrics 1958, 21, 298-307.

48 - THIEFFRY S., JOLY J.B., HUAULT G., LAURENT M., SAINT MARTIN J.
Les bronchopneumopathies aiguës acquises des premiers mois de la vie.
La Revue du Praticien 1967, tome 17 n° 30, 4237-4249.

49 - TURNER E.K.
The ELLIS VAN CREVELD syndrome. Report of case.
Med. J. Austr. 1956, 43, 366.

50 - WAHLERS H.
Cited in "symposium über generalisierte Anomalien des Skeletts".
Dtsch. Msch. Zahnheilkunde, 1966, 114, 157.

51 - WEYERS H.
Zur kenntnis der Chondroeltodermaldysplasis (ELLIS VAN CREVELD)
Bright über 2 Beobachtungen.
Zhl. ges. Kindelheilk 1956, 78, 111-129.

52 - WIEDEMANN H.R.
Cited un Dysostosen, generalisierte und lokalisierte Knochenentwickl ungs-
störungen. Stuttgart : Gustav Kischer Verlag , 1966.

TABLE DES MATIERES

Pages :

INTRODUCTION 1

I - HISTORIQUE 2

II - OBSERVATION 4

III - ANALYSE DES CAS PUBLIES 14

A - Années de publication 14
B - Sexe 14
C - Caractère familial - Génétique 14
D - Symptomatologie de la forme majeure 15

1.- Signes révélateurs 15
2.- Dystrophie thoracique 16
3.- Autres signes 16

E - Radiologie 17
F - Examens complémentaires 18

1.- Biologie 18
2.- Explorations fonctionnelles respiratoires 18
3.- Anatomo-pathologie 19

a) os 19
b) muscles 20
c) reins 20

4.- E.C.G. 21
5.- F.O. 21

IV - NOSOLOGIE 22

V - ASPECTS CLINIQUES ET EVOLUTION 24

VI - TRAITEMENT 26

A - Médical 26
B - Chirurgical 27

CONCLUSION 28

BIBLIOGRAPHIE

TABLE DES MATIERES

TABLE DES MATIERES

Pages :

INTRODUCTION 1

I - HISTORIQUE 2

II - OBSERVATION 4

III - ANALYSE DES GAZ RENAUX 14

A - Phase de pubérulence 14

B - Sang 14

C - Ovaroïdes familial - Génétique 15

D - Symptomatologie de la forme motrice 15

1.- Signes révélateurs 16

2.- Hypertrophie thymique 16

3.- Autres signes 17

E - Biologie 18

F - Examens complémentaires 18

1.- Radiographie 18

2.- Bronchoscopie fonctionnelle respiratoire 19

3.- Anatomo-pathologie 19

a) Gaz 20

b) Muscles 20

c) Reins 21

4.- K.C.O. 21

5.- P.C. 22

IV - NOSOLOGIE 24

V - ASPECTS CLINIQUES ET EVOLUTION 26

VI - TRAITEMENT 26

A - Médical 27

B - Chirurgical 28

CONCLUSION 32

BIBLIOGRAPHIE

TABLE DES MATIERES